Persönliche PDF-Datei für
Dopfer B.

Mit den besten Grüßen von Thieme

www.thieme.de

Schmerzfrei durch konservatives Vorgehenkonservatives Vorgehen: Handtherapie bei SL-Band-Ruptur bei SL-Band-Ruptur

Praxis Handreha

2023

120–125

10.1055/a-2069-0012

Dieser elektronische Sonderdruck ist nur für die Nutzung zu nicht-kommerziellen, persönlichen Zwecken bestimmt (z. B. im Rahmen des fachlichen Austauschs mit einzelnen Kolleginnen und Kollegen oder zur Verwendung auf der privaten Homepage der Autorin/des Autors). Diese PDF-Datei ist nicht für die Einstellung in Repositorien vorgesehen, dies gilt auch für soziale und wissenschaftliche Netzwerke und Plattformen.

Copyright & Ownership
© 2023. Thieme. All rights reserved.
Die Zeitschrift *Praxis Handreha* ist Eigentum von Thieme.
Georg Thieme Verlag KG,
Rüdigerstraße 14,
70469 Stuttgart, Germany
ISSN 2628-4545

Thieme

Thieme

Elektronischer Sonderdruck zur persönlichen Verwendung – Electronic offprint for personal use

Schmerzfrei durch konservatives Vorgehen: Handtherapie bei SL-Band-Ruptur

Barbara Dopfer

Es liegt zwischen Kahn- und Mondbein und spielt für die Stabilität des Handgelenks eine große Rolle: das skapholunäre Band (SL-Band). Reißt das Band, kann ein neues konservatives Trainingsprogramm Patient*innen helfen, die Hand wieder schmerzfrei und im gewohnten Ausmaß zu bewegen.

Der Patient Max Meyer stellt sich in einer Handtherapiepraxis mit der Diagnose „Dynamische Handgelenksinstabilität nach Ruptur des skapholunären Bandes (SL-Band)“ vor. Diese Diagnose ist die häufigste Bandverletzung des Handgelenks. Der Patient klagt über Schmerzen im Handgelenk bei Stütz- und Greifaktivitäten mit Gewichtsbelastung, zum Beispiel beim Hantieren mit Werkzeug und Heben von schweren Gegenständen. Diese Schmerzen mindern beträchtlich seine Leistungen im Beruf als Schreiner und schränken ihn bei seinem Hobby Klettern ein. Er berichtet, dass er schon seit 4 Monaten darunter leidet, mit zunehmender Intensität, während und nach einer Belastung. Auslöser dafür könnte ein damaliger Sturz auf das extendierte Handgelenk beim Skifahren gewesen sein. Die Röntgenkontrolle damals ergab keinen Befund. Die Ruptur des dorsalen Anteils des SL-Bandes wurde erst jetzt durch eine Arthroskopie erkannt. Da das Handgelenk in Ruheposition eine physiologische karpale Statik aufweist und daher eine nichtoperative Therapie möglich ist, verschreibt der Arzt von Max Meyer ihm eine konservative Handtherapie, mit der Zielsetzung der muskulären Stabilisierung des Handgelenks. Der Hintergrund: Eine Operation erzielt nicht immer die gewünschten Ergebnisse von dauerhafter Schmerzfreiheit, gutem Bewegungsausmaß und intakter karpaler Stabilität [1]. Die Wiederherstellung der karpalen Stabilität bei Bewegungs- und Halteaufgaben ist aber essenziell, um frühzeitigen Gelenkverschleiß zu verhindern. Aus diesem Grund entwickelten 5 zertifizierte Handtherapeutinnen der Deutschen Arbeitsgemeinschaft für Handtherapie (DAHTH e. V.) ein neues Trainingsprogramm zur muskulären Stabilisierung des Handgelenks.

Stabilität im gesunden Handgelenk

Die physiologische Bewegung der Karpalknochen ist ein komplexer Prozess, der zuverlässige Bandstrukturen, intakte Propriozeption und physiologische neuromuskuläre Kontrolle erfordert. Das SL-Band ist ein C-förmiges Band mit einem dorsalen, palmaren und medialen, im Radiokarpalgelenk verlaufenden Anteil. Dabei ist der dorsale Bereich der kräftigste und für die Stabilität zwischen dem Os scaphoideum (Kahnbein) und dem Os lunatum (Mondbein) der wichtigste Teil (▶ **Abb. 1**, ▶ **Abb. 2**). Bedingt durch die Bandverbindung flektieren und pronieren das Os scaphoideum und das Os lunatum bei der Flexion des Handgelenks gemeinsam. Bei der Dorsalextension gleiten sie in die Extension und Supination. Das Os scaphoideum bewegt sich dabei jeweils in etwas größerem Ausmaß. Auf dem Weg von Radialabduktion zu Ulnarabduktion gleiten das Os scaphoideum und das Os lunatum von Flexion und Radialrotation in Extension und Ulnarotation. Kommt es zu einer axialen Druckbelastung, etwa beim Abstützen auf das Handgelenk, wird die proximale Reihe der Handwurzelknochen gegen den Radius und den triangulären fibrokartilaginären Komplex (TFCC) gepresst. Der TFCC ist eine aus Faserknorpel bestehende Zwischengelenksscheibe am Handgelenk, die sowohl die distalen Enden von Ulna und Radius fest miteinander verankert als auch diese mit den Handwurzelknochen verbindet. In seiner Funktion ist der TFCC mit dem Meniskus am Knie vergleichbar. Bei einer axialen Druckbelastung wird das Os scaphoideum in Flexion und Pronation gedrückt. Das hat eine Palmarbewegung des Os trapezium (großes Vieleckbein) und eine Pronation der distalen Handwurzelreihe zur Folge. Das Os triquetrum (Dreiecksbein) wird dadurch in eine Extension geschoben.

Dopfer B. Schmerzfrei durch konservatives Vorgehen:. Praxis Handreha 2023; 4: 120–125 | © 2023. Thieme. All rights reserved.

Elektronischer Sonderdruck zur persönlichen Verwendung – Electronic offprint for personal use

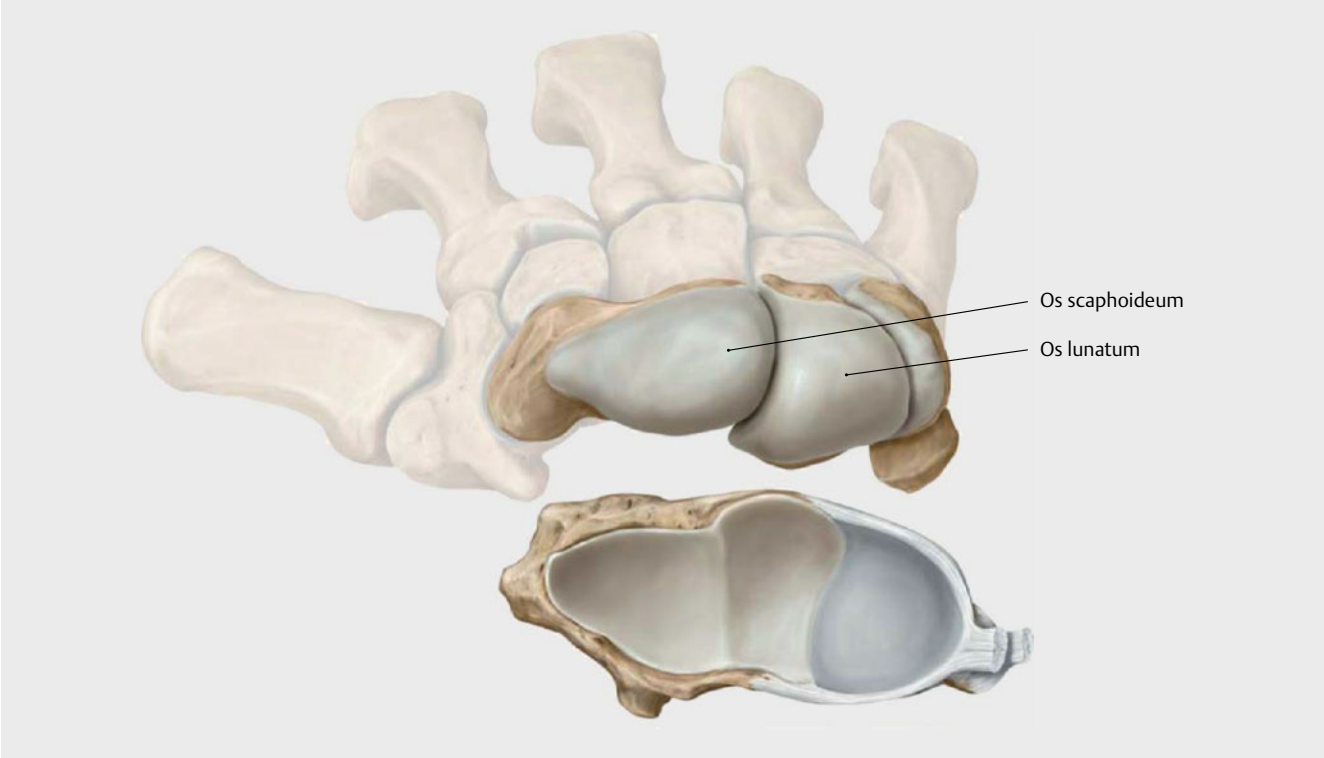

▶ **Abb. 1** Das Os scaphoideum (Kahnbein) und das Os lunatum (Mondbein) gehören zur proximalen Reihe der Handwurzelknochen. (Quelle: Hirt B, Seyhan H, Wagner M et al. Handgelenk und Bewegungsachsen. In: Hirt B, Seyhan H, Wagner M et al., Hrsg. Anatomie und Biomechanik der Hand. 3., überarb, erw. Aufl. Stuttgart: Thieme; 2014. DOI: 10.1055/b-002-101341)

Diese karpalen Gleitbewegungen bewirken eine Torsionskraft auf das SL-Band und erzeugen damit die karpale Stabilität [2]. Zusätzlich sorgen auch das Lig. scaphotrapeziotrapezoideum, das Lig. radioscaphocapitatum und die dorsalen interkarpalen Ligamente für Stabilität im Handgelenk [2]. Durch die hohe Dichte an Mechanorezeptoren ist das SL-Band für die neuromuskuläre Kontrolle und die sensomotorische Funktion des Handgelenks wichtig [3–5].

Muskulärer Halt

Über ligamentomuskuläre Reflexe hat das SL-Band eine enge funktionelle Verbindung zu den Muskeln M. extensor carpi radialis longus (ECRL), M. abductor pollicis longus (APL) und M. flexor carpi ulnaris (FCU). Diese Reflexe gewährleisten die Vorausaktivierung (Feed Forward Control) der Muskeln, die das Gelenk stabilisieren [3–5]. Bei einer elektrischen Stimulation des SL-Bandes unter Laborbedingungen kommt es zu einer Erhöhung der Aktivität der Muskeln ECRL, APL und FCU und gleichzeitig zu einer Hemmung der Aktivität des M. extensor carpi ulnaris (ECU) [6, 7]. Eine Aktivierung des ECU vergrößert den Spalt zwischen Os scaphoideum und Os lunatum [7]. Die radialen Handgelenksextensoren (ECRL, APL) und der ulnare Handgelenksflexor (FCU) unterstützen in ihrer Aktivität die Integrität des SL-Bandes und werden als SL-Band-„freundliche“ Muskeln betrachtet, während der ECU als SL-Band-„feindlich“ gilt [8].

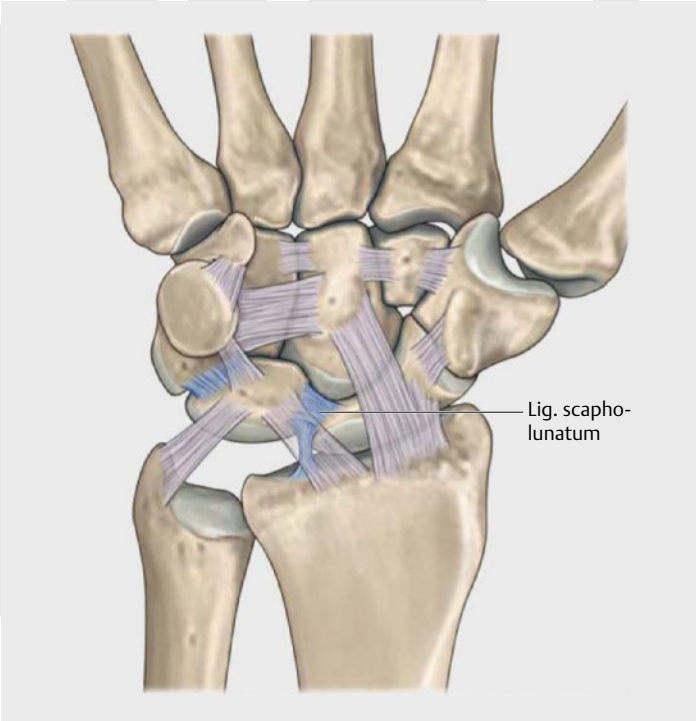

▶ **Abb. 2** Das Lig. Scapholunatum (SL-Band) verbindet und stabilisiert Os scaphoideum und Os lunatum. (Quelle: Hirt B, Seyhan H, Wagner M et al. Handgelenk und Bewegungsachsen. In: Hirt B, Seyhan H, Wagner M et al., Hrsg. Anatomie und Biomechanik der Hand. 3., überarb, erw. Aufl. Stuttgart: Thieme; 2014. DOI: 10.1055/b-002-101341)

Elektronischer Sonderdruck zur persönlichen Verwendung – Electronic offprint for personal use

▶ **Abb. 3a, b** Die Patient*innen sehen sich Videos von Dart Throwing Motion (DTM) aus dem Alltag an, um die kortikale Kontrolle dieser Bewegung zu trainieren. Die Videos sind aus der Perspektive des Handelnden gefilmt.

▶ **Abb. 4** Beim Training der Propriozeption ist es die Aufgabe der Patient*innen, mehrere Handgelenkspositionen des gesunden Gelenks auf der betroffenen Seite nachzustellen. Die Therapeutin überprüft die Ausführung mit einem Goniometer.

Dart Throwing Motion (DTM)

Bei Betrachtung der Wirkungsweise der genannten Muskeln am Handgelenk, zeigen sich die radiale Extension und palmare Flexion, die das SL-Band schonen. Diese Bewegungskombination ist auch beim Werfen eines Dartpfeils zu erkennen – deshalb wird sie als Dart Throwing Motion (DTM) bezeichnet. Studienergebnisse zeigen, dass die DTM bei Personen ohne Einschränkungen hauptsächlich eine Bewegung des distalen Handgelenks ist. Es kommt dabei nur zu kleinen Bewegungen des Os scaphoideum und des Os lunatum und somit nur zu geringen Zugbelastungen des SL-Bandes [7–11]. Diese Situation steht im Gegensatz zu reinachsigen Flexions-, Extensionsbewegungen und zur ulnaren Extension. Die DTM in einem nicht endgradigen Bewegungsausmaß gilt auch als sichere Bewegung für das rekonstruierte SL-Band [7].

Training in 4 Stufen

Das folgende Trainingsprogramm entstand als Gemeinschaftsprojekt von 5 DAHTH-zertifizierten Handtherapeutinnen aus München, die nach einer kausalen Therapie für Patient*innen mit einer dynamischen Handgelenksinstabilität nach SL-Band-Ruptur suchten, um damit eine Wissenslücke im therapeutischen Bereich zu schließen. Die Entwicklerinnen hoffen, damit einen Beitrag zum Aufbau einer effektiven Therapie dieser bislang wenig beachteten Dysfunktion des Handgelenks zu leisten. Eine Untersuchung der Ergebnisse im Rahmen einer Studie steht noch aus.

Das Trainingsprogramm beinhaltet 4 Stufen, die Patient*innen in dieser Reihenfolge durchlaufen:

- Stufe 1: Training der DTM durch Bewegungsbeobachtung und -vorstellung
- Stufe 2: Training der Propriozeption des Handgelenks
- Stufe 3: Krafttraining der Muskeln, die die DTM kontrollieren und mit dem SL-Band über ligamento-muskuläre Reflexe in Verbindung stehen
- Stufe 4: reaktives Training, um Alltagsbelastungen vorzubereiten

Stufe 1: Training der DTM durch Bewegungsbeobachtung und -vorstellung

Zu Beginn übt der Patient die kortikale Kontrolle der DTM. Das geschieht durch das Aktivieren von visuell-motorischen Mechanismen im Gehirn [12]. Er beobachtet dafür Videos von DTM-Bewegungen im Alltag aus der Ich-Perspektive, zum Beispiel das Eingießen von Milch aus einem Getränkekarton (▶ **Abb. 3**). Dabei soll er sich die gezeigten Bewegungen auch über mentales Vorstellungstraining verdeutlichen (Imagination). Dazu bekommt der Patient die Aufgabe, sich beim Betrachten des Videos die Bewegung mit der betroffenen Hand vorzustellen. Die Übungshäufigkeit umfasst 7 Therapieeinheiten pro Tag, die Dauer richtet sich nach der jeweiligen Konzentrationsspanne der Person. Sobald diese eine gute Vorstellung der DTM besitzt und die Übungseinheiten in einem Tagebuch dokumentiert hat, erfolgt der Übergang in die nächste Phase.

Dopfer B. Schmerzfrei durch konservatives Vorgehen:. Praxis Handreha 2023; 4: 120–125 | © 2023. Thieme. All rights reserved.

Elektronischer Sonderdruck zur persönlichen Verwendung – Electronic offprint for personal use

▶ **Abb. 5a, b** Trainingssituation für die radialen Handgelenksextensoren: Der Patient soll den Besen langsam und koordiniert von der unteren zur oberen Markierung anheben und wieder absenken. Die Markierungen legen eine Bewegung mit kleiner Amplitude im mittleren Bewegungsausmaß fest. Endgradige Bewegungen sollten vermieden werden. Diese Übung trainiert die Muskeln isometrisch mit einem Halt an der oberen Markierung, konzentrisch und exzentrisch.

Stufe 2: Training der Propriozeption

Das SL-Band trägt einen wichtigen Beitrag zur Propriozeption und damit zur sensomotorischen Kontrolle des Handgelenks bei. Das Training des Lagesinns als eine Modalität der Propriozeption ist ein Baustein zur Verbesserung der Stabilität im Handgelenk [4–6]. Das gesunde Gelenk wird dabei passiv durch die Therapeutin oder aktiv durch den Patienten in verschiedene Positionen eingestellt, die der Patient mit dem betroffenen Handgelenk ohne Sichtkontrolle möglichst genau nachstellen soll (▶ **Abb. 4**) [13, 14]. Dabei werden sowohl reinachsige Flexions- und Extensionspositionen als auch unterschiedliche Stellungen entlang der DTM-Bewegungsachse jeweils im mittleren Bewegungsausmaß trainiert. Der Übergang in die nächste Phase erfolgt, sobald der Patient in 4 unterschiedlichen Positionen eine Seitendifferenz von 5° oder weniger zeigt [15].

▶ **Abb. 6a, b** Training für den ulnaren Handgelenksflexor: Dazu bewegt der Patient den Besenstiel zum isometrischen, konzentrischen und exzentrischen Training des Muskels FCU zwischen den Markierungen auf und ab.

Stufe 3: Krafttraining der Muskeln

Das 4-Stufen-Kraftrehabilitationstraining zielt auf die Verbesserung der Kraft der Muskeln ECRL, APL und FCU ab. Es erfolgt zu Beginn mit geringen Gewichten und höheren Wiederholungszahlen, bevor der Patient mit größeren Gewichten und reduzierten Wiederholungszahlen trainiert (▶ **Abb. 5**) [16–19]. Dies findet in 4 Kraftrehabilitationsstufen (KRS) statt. In KRS-Stufe 1 erlernt der Patient die saubere Ausführung der Bewegung gegen einen sehr leichten Widerstand ohne Ermüdungszeichen. In den KRS-Stufen 2 und 3 trainiert er bis zu einer moderaten Ermüdung. Dazu gibt er nach jeder Trainingsserie seine Ermüdung auf einer Skala von 1–10 an. Seine Ermüdung sollte in jeder KRS zwischen 5–8 liegen [16]. Bei einem rupturierten SL-Band gibt es keine Bewegung im Handgelenk, bei der es nicht zu einem Berühren des Os scaphoideum und des Os lunatum gegeneinander kommt [11]. Ein Training der DTM in einem mittleren Bewegungsausmaß erscheint jedoch sicher und sinnvoll [2]. Dieses für den Patienten schmerzfreie Bewegungsausmaß legt die Therapeutin durch Markierungen an der Wand fest (▶ **Abb. 5**, ▶ **Abb. 6**).

Elektronischer Sonderdruck zur persönlichen Verwendung – Electronic offprint for personal use

▶ **Abb. 7** Das Training mit dem Gyrotwister umfasst je 30 Sekunden Rotation mit 3–5 Wiederholungen. Je nach Ermüdungsgrad können die Patient*innen die Rotationszeit auf 1 Minute steigern.

Stufe 4: Isometrisches Krafttraining und plyometrisches Training

Das isometrische Stabilisationstraining erfolgt zum Beispiel mit dem Gyrotwister (▶ **Abb. 7**). Zur Vorbereitung auf die Alltagsbelastungen sind plyometrische Übungen ein wichtiger Bestandteil der Spätrehabilitation [20]. Das plyometrische Training basiert auf dem Dehnungs-Verkürzungs-Zyklus, bei dem auf eine exzentrische Bewegung schnellstmöglich eine konzentrische Bewegung folgt. Ein Beispiel dafür ist das Tennisspiel, bei dem das Ausholen zum Schlag eine exzentrische Bewegung ist und das Schlagen des Balls konzentrisch erfolgt.

Kraftrehabilitationsstufen (KRS)

- Stufe 1: 10–15 Wiederholungsmaximum, 3 Serien, Training täglich
- Stufe 2: 21–30 Wiederholungsmaximum, 3 Serien, Training 2–3-mal pro Woche
- Stufe 3: 16–20 Wiederholungsmaximum, 3 Serien, Training 2–3-mal pro Woche
- Stufe 4: 8–15 Wiederholungsmaximum, 3 Serien, Training 2–3-mal pro Woche.

Ein Übergang zur nächsten KRS ist möglich, wenn der Patient an 2 aufeinanderfolgenden Trainingseinheiten mit dem gleichen Gewicht die geforderte Wiederholungszahl erreicht und die Bewegung schmerzfrei und koordiniert ausführen kann. Je nach Hebellänge variiert das Gewicht, mit dem der Patient arbeitet.

Therapieverlauf dokumentieren

Die Testparameter basieren auf der ICF und erfassen sowohl die Ebene der Körperstruktur als auch die der Aktivität: Schmerz, Griffkraft, Propriozeption und Leistungsfähigkeit im individuellen Alltag. Für Patient*innen ist es wichtig, alle Betätigungen wieder schmerzfrei und leistungsstark ausführen zu können. Für die Dokumentation des Therapieverlaufs eignen sich beispielsweise folgende Testinstrumente:

- Patient-Rated Wrist Evaluation (PRWE): Dieser Fragebogen erfasst die Schmerzintensität mit der Visuellen Analogskala (VAS) und alltagsbezogene Leistungen [21].
- Jamar Dynamometer zur Testung der Griffkraft [22]
- Winkelmessung im Seitenvergleich zum Prüfen des Lagesinns [13]
- DASH-Fragebogen zur Untersuchung der Alltagsleistungen [23]

Die Testung mit diesen Instrumenten erfolgt zu Beginn und zum Ende des Trainings. Nach Abschluss von Stufe 2 (Training der Propriozeption) testet die Handtherapeutin die Schmerzsituation und Alltagstauglichkeit mit dem PRWE erneut. Eine Überprüfung des Lagesinns findet nach Stufe 3 statt (Krafttraining der Muskeln). Ein Follow-up aller Untersuchungen ist 6 und 12 Monate nach Beendigung des Trainings sinnvoll. Die komplette Dauer des Trainingsprogrammes liegt bei ca. 12 Wochen. Dabei umfasst das Krafttraining der Stufen 3 und 4 das größte zeitliche Ausmaß, da es dabei zu einer morphologischen Veränderung der Muskulatur kommen soll. Der Hauptteil des Trainingsprogramms ist als selbstständiges Eigentraining angelegt. Die Person sollte zusätzlich 1–2-mal pro Woche in die handtherapeutische Praxis kommen. Dieses Programm wird zurzeit nur bei dynamischer Handgelenksinstabilität durchgeführt. Die Diagnostik dafür erfolgt durch eine Ärztin bzw. einen Arzt mittels Arthroskopie oder MRT.

Autorinnen/Autoren

Barbara Dopfer

Die Physiotherapeutin und zertifizierte Handtherapeutin nach DAHTH und ECHT arbeitet auch als Referentin für Seminare für Handtherapie. Neben Brigitte Grafl-Drost, Claudia Hahn, Beate Jung und Katrijn Strigl ist sie eine der Entwicklerinnen des vorgestellten Trainingsprogramms.

Korrespondenzadresse

barbara.dopfer@gmx.net

Dopfer B. Schmerzfrei durch konservatives Vorgehen:. Praxis Handreha 2023; 4: 120–125 | © 2023. Thieme. All rights reserved.

Literatur

[1] Megerle K, Bertel D, Germann G et al. Long-term results of dorsal intercarpal ligament capsulodesis for the treatment of chronic scapholunate instability. J Bone Joint Surg Br 2012; 12: 1660–1665. DOI:10.1302/0301-620X.94B12.30007

[2] Wolff A, Wolfe S. Rehabilitation for scapholunate injury: Application of scientific and clinical evidence to practice. J Hand Ther 2016; 146–153

[3] Hagert E. Distribution of mechanoreceptors in the wrist ligaments. Stockholm: Karolinska Institutet; 2007

[4] Hagert E. Proprioception of the Wrist Joint: A Review of Current Concepts and Possible Implications on the Rehabilitation of the Wrist. J Hand Ther 2010; 23: 2–17

[5] Hagert E, Lluch A, Rein S. The role of proprioception and neuromuscular stability in carpal instabilities. J Hand Surgery 2016; 41: 94–101

[6] Salva-Coll G, Garcia-Elias M, Hagert E. Scapholunate Instability: Proprioception and Neuromuscular Control. J Wrist Surg 2013; 2: 136–140

[7] Salva-Coll G, Garcia-Elias M, Leon-Lopez MT et al. Effects of forearm muscles on carpal stability. J Hand Surgery 2011; 36: 553–559

[8] Apergis EP, Herzberg G, Werner F et al. IFSSH Committee Report of Wrist Biomechanics Committee: Biomechanics of the so called Dart-Throwing Motion of the Wrist. J Hand Surgery 2007; 32: 1447–1453

[9] Crisco J, Coburn J, Moore D et al. In Vivo Radiocarpal Kinematics and the Dart Thrower's Motion. J Bone Joint Surgery 2005; 87: 2729–2740

[10] Anderson H, Hoy G. Orthotic intervention incorporating the dart thrower's motion: A spart of conserative management guidelines for treatment of scapholunate injury. J Hand Ther 2016; 199–204

[11] Garcia-Elias M, Serrallach XA, Serra JM. Dart-throwing motion in patients with scapholunate instability: a dynamic four-dimensional computed tomography study. J Hand Surg 2014; 39: 346–352

[12] Bassolino M, Campanella M, Bove M et al. Training the Motor Cortex by Observing the Actions of Others During Immobilization. Cerebral Cortex 2014; 24: 3268–3276

[13] Hincapie O, Elkins JS, Vasquez-Welsh L. Proprioception retraining for a patient with chronic wrist pain secondary to ligament injury with no structural instability. J Hand Ther 2016; 29: 183–190

[14] Hincapie O, Ruiz N. The Jp Sensometer: An Instrument to Train Joint Position Sense for the Wrist. Int J Phys Med Rehabil 2017; 5: 5

[15] Karagiannopoulos C et al. A descriptive study on wrist and hand sensorimotor impairment and function following distal radius fracture intervention. J Hand The 2013; 204–215

[16] Müller N. Transfertraining mit dem Bottom-up-Ansatz. physiopraxis 2016; 1: 44–49

[17] Van Wingerden B. Bindegewebe in der Rehabilitation. Schaan/Liechtenstein: Scipro Verlag; 1998

[18] Van den Berg R. Rehakreis Kraft. In: Bant H, Haas HJ, Ophey M et al. Sportphysiotherapie. Stuttgart: Thieme; 2011

[19] Glasgow P. Optimale Belastung. Sportphysio 2018; 6: 200–207

[20] Davies G, Riemann B, Manske R. Current Concepts of Plyometric Exercise. Inter J Sports Physical Ther 2015; 10: 760–786

[21] John M, Angst F, Awiszus F et al. The Patient-Rated Wrist Evaluation (PRWE): cross-cultural adaptation into German and evaluation of its psychometric properties. Clin Exp Rheumatol 2008; 26: 1047–1105

[22] Günter CM, Bürger A, Rickert M et al. Grip strength in Healthy Caucasion Adults: Reference Values. J Hand Surgery 2008; 33A: 558–565

[23] Germann G, Harth A, Wind G et al. Standardisation and validation of the German version 2.0 of the Disability of Arm, Shoulder, Hand (DASH) questionnaire. Unfallchirurg 2003; 106: 13–19

Elektronischer Sonderdruck zur persönlichen Verwendung – Electronic offprint for personal use